

PROGRAMME

La microtraumatologie du sport : place de la clinique et de l'imagerie traitement

Sous la présidence effective de Gérard Morvan

8h00 : Accueil des participants

8h30 : Introduction (G. Morvan)

Modérateur : Ph. Bossard

8h35 : **Conférence d'enseignement**

les tendinopathies mécaniques : ce qu'il faut savoir (J. Parier)

8h55 : Fractures de fatigue du membre supérieur (H. de Labareyre)

9h05 : Imagerie des fractures de fatigue du membre supérieur (J. Pesquer)

9h15/9h25 : **Discussion**

9h25 : *cas clinique* (G. Mercy)

9h30 : L'épaule du nageur (P. Middleton)

9h40 : Le tendon du chef long du biceps (J. Renoux)

9h50/10h00 : **Discussion**

10h00 : *cas clinique* (S. Le Garrec)

10h05/10h35 : Pause café - Visite des stands

Modérateur : JM. Coudreuse

10h45 : Le tendon extenseur ulnaire du carpe (E. Roulot)

10h55 : Imagerie du tendon extenseur ulnaire du carpe (E. Sibileau)

11h05/11h15 : **Discussion**

11h15 : Fracture de fatigue de côtes (C. Rolland)

11h25 : Imagerie de la paroi thoracique (J-L. Brasseur)

11h35/11h45 : **Discussion**

11h45 : *cas clinique* (M. Crema)

11h50 : Le conflit ischiofémoral (H. Bard)

12h00 : Imagerie du conflit ischiofémoral (G. Lebevre)

12h10 /12h20 : **Discussion**

12h30 /14h00 : Déjeuner - Visite des stands

Modérateur : D. Godefroy

14h00 : **Conférence d'enseignement**

Apophyse ou apophysite ? (J-L. Drapé)

14h20 : Pathologie de la région sus-trochantérienne (V. Vuillemin)

14h30 : Les ressauts de la hanche (G. Paris)

14h40/14h50 : **Discussion**

14h50 : *cas clinique* (G. Corcos)

14h55 : Les tendinopathies rares du genou (A. Wajsfisz)

15h05 : Imagerie des tendinopathies rares du genou (D. Petrover)

15h25/15h35 : **Discussion**

15h35 : Les périméniscites (M. Bouvard)

15h45 : Les lésions méniscales inhabituelles (H. Guerini)

15h45/16h10 : Pause café - Visite des stands

Modérateur : Y. Prothoy

16h15 : Les tendons fibulaires : Que dit la clinique ? (G. Daubinet)

16h25 : Les tendons fibulaires : Que répond l'imagerie ? (Ph. Thelen)

16h35/16h45 : **Discussion**

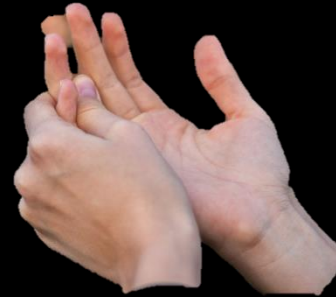16h45 : *cas clinique* (P. Maillé)

16h50 : Fractures de fatigue du pied : indications chirurgicales (C. Piat)

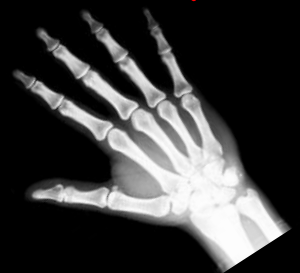
17h00 : Attention aux pièges en imagerie (Q. Monzani)

17h10/17h20 : **Discussion**

17h20 : Le mot de la fin du président et des organisateurs



échange

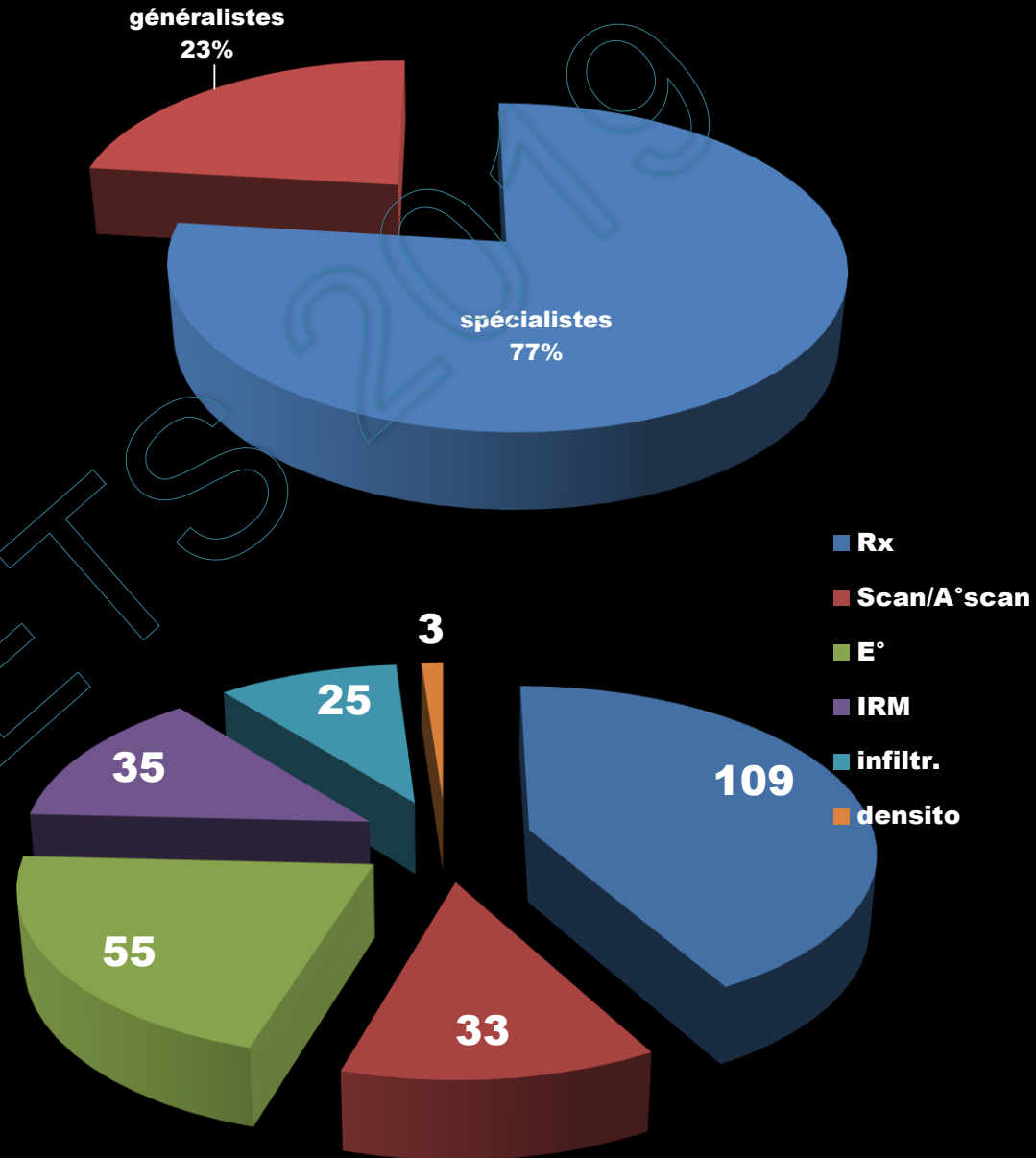


260 patients consécutifs/ 7 radiologues

échanger
=
se parler



Dans la vraie vie, est-ce
que nous nous parlons ?
Petite enquête



Libellé de la demande

Rien : par exemple, IRM du genou

Un mot très insuffisant :

IRM du genou G.

Gonalgies.

Deux mots limités

IRM du genou G.

Gonalgies médiales post-traumatiques

Petite phrase suffisante

IRM du genou G.

Gonalgies médiales post-traumatiques.

Cliniquement rupture LCA

Ménisque associé ?

Lettre

Une question est nettement posée dans 14% des cas, soit 36/260 patients !!!!

Mes amis cliniciens, vous avez un sérieux problème de communication !

Libellé du CR radiologique

« Zone hypo... ou hyper... au sein du muscle grand glutéal, à confronter avec la clinique ».


« Echographie à compléter par une IRM ».

« Contrôle de matériel métallique ».

« Pas de lésion évidente franche et récente sur les incidences réalisées », etc...

Mes amis radiologues, vous avez également un sérieux problème de communication !

NOUS AVONS TOUS UN ÉNORME PROBLÈME DE COMMUNICATION !



Ce problème nuit à l'efficacité de notre discipline,
et est source de nombreux examens inutiles qui coûtent une fortune.
Comment tenir debout quand une jambe ne sait pas ce que fait l'autre ?
Avant que d'autres nous forcent à le régler,
essayons de le régler nous-mêmes, entre médecins.



Simple
Réaliste
Euro = 0
Effort minime

Amis cliniciens,

Prenez 10 secondes, pas plus, pour nous écrire en **une dizaine de mots, pas plus,** ce que vous attendez de l'examen.

Amis radiologues,

Mouillez-vous !

Faites une synthèse claire en choisissant l'une de ces 3 possibilités :

1. Examen normal
2. C'est telle pathologie avec certitude
3. Je ne sais pas pour telle ou telle raison.

Eventuellement tel examen pourrait répondre

PROGRAMME

La microtraumatologie du sport : place de la clinique et de l'imagerie traitement

Sous la présidence effective de Gérard Morvan

8h00 : Accueil des participants

8h30 : Introduction (G. Morvan)

Modérateur : Ph. Bossard

8h35 : **Conférence d'enseignement**

les tendinopathies mécaniques : ce qu'il faut savoir (J. Parier)

8h55 : Fractures de fatigue du membre supérieur (H. de Labareyre)

9h05 : Imagerie des fractures de fatigue du membre supérieur (L. Pesquer)

9h15/9h25 : **Discussion**

9h25 : *cas clinique* (G. Mercy)

9h30 : L'épaule du nageur (P. Middleton)

9h40 : Le tendon du chef long du biceps (J. Renoux)

9h50/10h00 : **Discussion**

10h00 : *cas clinique* (S. Le Garrec)

10h05/10h35 : Pause café - Visite des stands

Modérateur : JM. Coudreuse

10h45 : Le tendon extenseur ulnaire du carpe (E. Roulot)

10h55 : Imagerie du tendon extenseur ulnaire du carpe (E. Sibileau)

11h05/11h15 : **Discussion**

11h15 : Fracture de fatigue de côtes (C. Rolland)

11h25 : Imagerie de la paroi thoracique (J-L. Brasseur)

11h35/11h45 : **Discussion**

11h45 : *cas clinique* (M. Crema)

11h50 : Le conflit ischiofémoral (H. Bard)

12h00 : Imagerie du conflit ischiofémoral (G. Lebfèvre)

12h10 /12h20 : **Discussion**

12h30 /14h00 : Déjeuner - Visite des stands

Modérateur : D. Godefroy

14h00 : **Conférence d'enseignement**

Apophyose ou apophysite ? (J-L. Drapé)

14h20 : Pathologie de la région sus-trochantérienne (V. Vuillemin)

14h30 : Les ressauts de la hanche (G. Paris)

14h40/14h50 : **Discussion**

14h50 : *cas clinique* (G. Corcos)

14h55 : Les tendinopathies rares du genou (A. Wajsfisz)

15h05 : Imagerie des tendinopathies rares du genou (D. Petrover)

15h25/15h35 : **Discussion**

15h35 : Les périméniscites (M. Bouvard)

15h45 : Les lésions méniscales inhabituelles (H. Guerini)

15h45/16h10 : Pause café - Visite des stands

Modérateur : Y. Prothoy

16h15 : Les tendons fibulaires : Que dit la clinique ? (G. Daubinet)

16h25 : Les tendons fibulaires : Que répond l'imagerie ? (Ph. Thelen)

16h35/16h45 : **Discussion**

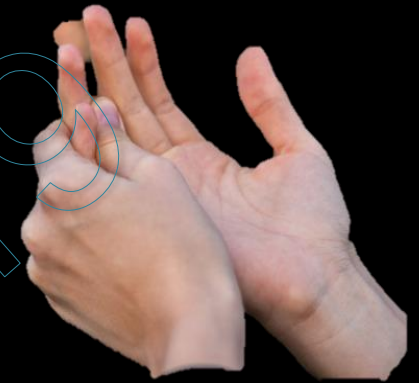
16h45 : *cas clinique* (P. Maillé)

16h50 : Fractures de fatigue du pied : indications chirurgicales (C. Piat)

17h00 : Attention aux pièges en imagerie (Q. Monzani)

17h10/17h20 : **Discussion**

17h20 : Le mot de la fin du président et des organisateurs



échange

